ID: 1657-2513.art.20205

ĬbērAM
Caso de Estudio | Case Study

Hipoacusia Neurosensorial Súbita y COVID 19

Acerca de un Caso Clínico

Sudden Sensirineural Hearing Loss (SSHL) and COVID 19:
A Case Report

CC BY NC SA

Niyireth **Gómez Avila**
Dunia Ximena **Paredes Aguirre**
Claudia **Ramírez Fajardo**
Silvia Raquel **Rodríguez Montoya**
Nataly Esmeralda **Rojas Girón**

ART Volumen 20 #2 julio - diciembre

Revista ARETÉ
ISSN-l: 1657-2513 | e-ISSN: 2463-2252 Fonoaudiología

Revista ARETÉ
ISSN-l: 1657-2513 | e-ISSN: 2463-2252 Fonoaudiología

ID: 1657-2513.art.20205

Title: Sudden Sensirineural Hearing Loss (SSHL) and COVID 19

Subtitle: A case report

Título: Hipoacusia Neurosensorial súbita y COVID 19

Subtítulo: Acerca de un caso clínico

Alt Title / Título alternativo:

[en]: Sudden Sensirineural Hearing Loss (SSHL) and COVID 19: A case report

[es]: Hipoacusia Neurosensorial súbita y COVID-19: Acerca de un caso clínico

Author (s) / Autor (es):

Gómez Avila, Paredes Aguirre, Ramírez Fajardo, Rodríguez Montoya & Rojas Girón

Keywords / Palabras Clave:

[en]: Audiology, Inner ear, Viral infection, Sudden sensorineural hearing loss, tinnitus; COVID-19

[es]: Audiología, Oído interno, Infección viral, Hipoacusia neurosensorial súbita, Tinnitus, virus SASRS - CoV2

Submited: 2020-10-08

Acepted: 2020-11-23

Resumen

La enfermedad por COVID 19 es una infección viral causada por el agente etiológico SARS Cov 2; presenta una gama de características clínicas incluyendo síntomas neurológicos, afectando neuronas, células gliales y nervios; formando parte del grupo de etiología de la hipoacusia neurosensorial. Se realiza este reporte de caso de hipoacusia súbita neurosensorial unilateral acompañada de tinnitus en paciente con antecedente de SARSCov2 Positivo, describiendo los principales hallazgos otológicos y audiológicos en el proceso de evaluación diagnóstico. La afectación por el virus nCoV-19 tiene incidencia en la pérdida auditiva, como se describe en estudios de casos reportados internacionales.

Abstract

COVID 19 disease is a viral infection caused by the etiologic agent SARS Cov 2; presents a range of clinical features including neurological symptoms, affecting neurons, glial cells, and nerves; forming part of the etiology group of sensorineural hearing loss. This case report of sudden unilateral sensorineural hearing loss accompanied by tinnitus is made in a patient with a history of SARSCov2 Positive, describing the main otological and audiological findings in the diagnostic evaluation process. The involvement by the nCoV-19 virus has an incidence on hearing loss, as described in international reported case studies.

Citar como:

Gómez Avila, N., Paredes Aguirre, D. X., Ramírez Fajardo, C., Rodríguez Montoya, S. R. & Rojas Girón, N. E. (2020). Hipoacusia Neurosensorial súbita y COVID 19: Acerca de un caso clínico. Areté , 20 (2), 43-52. Obtenido de: https://arete.ibero.edu.co/article/view/art.20205

Niyireth **Gómez Avila**, Bhs sp

ORCID: 0000-0003-2943-5676

Source | Filiacion:
Escuela Colombiana de Rehabilitación; Hospital Militar Central

BIO:
Fonoaudióloga, U. Nal de Colombia; Esp.en Audiología, Esc. Col. de Rehabilitación. Esp.audiología del Hospital Militar Central- Colombia

E-mail:
nigomezav@gmail.com

City | Ciudad:
Bogotá DC [co]

Dunia Ximena **Paredes Aguirre**, Bhs sp

ORCID: 0000-0002-1832-7306

Source | Filiacion:
Escuela Colombiana de Rehabilitación; Hospital Militar Central

BIO:
Fonoaudióloga Universidad del Valle Especialista en audiología Escuela Colombiana de Rehabilitación

E-mail:
duniparedes@hotmail.com

City | Ciudad:
Bogotá DC [co]

Claudia **Ramírez Fajardo**, BHS sp

ORCID: 0000-0001-7468-225X

Source | Filiacion:
Universidad Nacional de Colombia; Hospital Militar Central

BIO:
Fonoaudióloga, U. del Rosario; Esp. En Audiología, Escuela Colombiana de Rehabilitación; Esp. En Administración De Salud Ocupacional, U. Jorge Tadeo Lozano; Esp. En Administración Y Gerencia Deportiva, Centro De Educación Militar. Especialista en audiología del Hospital Militar Central- Colombia

E-mail:
jualcora@hotmail.com

City | Ciudad:
Bogotá DC [co]

Silvia Raquel **Rodríguez Montoya,** MSC BHS sp

ORCID: 0000-0001-8819-891X

Source | Filiacion:
Universidad Nacional de Colombia; Hospital Militar Central

BIO:
Fonoaudióloga, Universidad Colegio Mayor De Nuestra Señora Del Rosario; Esp. En Audiología, Escuela Colombiana de Rehabilitación; Administradora de Empresas, Esp. en Gerencia Social, Magister en Educación, Universidad Antonio Nariño. Especialista en audiología del Hospital Militar Central- Colombia

E-mail:
srrodriguezm@unal.edu.co

City | Ciudad:
Bogotá DC [co]

Nataly Esmeralda **Rojas Girón**, Md sp

ORCID: 0000-0003-2822-2556

Source | Filiacion:
Universidad Militar Nueva Granada; Hospital Militar Central

BIO:
Médica, Residente de primer año de otorrinolaringología Universidad Militar Nueva Granada

E-mail:
natalyerojasg@gmail.com

City | Ciudad:
Bogotá DC [co]

Para su más amplia difusión, esta obra y sus contenidos se distribuyen bajo licencia: **Creative Commons Atribución-NoComercial-CompartirIgual 4.0 International**
Se autoriza cualquier tipo de reproducción y sus diferentes usos, siempre y cuando se preserve la integridad del contenido y se cite la fuente.

Hipoacusia Neurosensorial Súbita y COVID 19

Acerca de un Caso Clínico

Sudden Sensirineural Hearing Loss (SSHL) and COVID 19: A Case Report

Niyireth **Gómez Avila**
Dunia Ximena **Paredes Aguirre**
Claudia **Ramírez Fajardo**
Silvia Raquel **Rodríguez Montoya**
Nataly Esmeralda **Rojas Girón**

Areté
ISSN-L: 1657-2513

Introducción

La pandemia de la enfermedad por Coronavirus-2019 "COVID-19" es causada por el Virus Corona-2019 (nCoV-19). El brote se reconoció en Wuhan China, en diciembre de 2019 por Neumonía sin agente etiológico **(Abdel Rhman & Abdel Wahid, 2020)**. El nuevo coronavirus fue identificado el 6 de enero de 2020. La Organización Mundial de la Salud declaró emergencia de salud pública internacional el 30 de enero y pandemia el 11 de marzo de 2020 **(Huang, y otros, 2020).** A agosto de 2020, se han notificado más de 25 millones de casos de COVID-19 a nivel mundial y en Colombia aproximadamente 500 mil casos confirmados **(Organizacion Mundial de la Salud, 2020)**.

Este virus, presenta una amplia gama de características clínicas desde síntomas respiratorios leves a graves con Síndrome de dificultad respiratoria aguda (SARS) mayor morbimortalidad en personas mayores **(Ibrahim, Kai, & Munro, 2020)**, síntomas gastrointestinales, síntomas neurológicos **(Menini, y otros, 2020)** conociendo que este tipo de virus puede afectar tanto neuronas como células gliales del sistema nervioso, lo que conlleva a presentar síntomas como cefalea, mialgias, mareo, fatiga, además, se evidencia prevalencia en trastornos en los sentidos del olfato (anosmia) y el gusto (ageusia) **(Carod, 2020).**Sin embargo, se ha demostrado que también puede presentar sintomatología otológica como hipoacusia neurosensorial aguda como otras infecciones virales documentadas por secuelas del Citomegalovirus, Rubeola y Sarampión (**Ibrahim, Kai, & Munro, 2020)** y en pocos registros neuropatía auditiva **(Ibrahim, Kai, & Munro, 2020)**.

La hipoacusia neurosensorial súbita (SSNHL) se define como la pérdida auditiva neurosensorial de 30 dB o más en al menos tres frecuencias consecutivas que ocurren durante 72 horas **(Kilic, y otros, 2020)** Algunas infecciones virales pueden causar a través del daño de las estructuras del oído interno o al precipitar respuestas inflamatorias que luego causan este daño. Además, los informes de síntomas auditivo-vestibulares en casos confirmados de COVID-19 son pocos aproximadamente el 1%, síntomas en su mayoría menores, con secuelas de características neurotróficas y neuroinvasivas dado que el coronavirus puede causar neuropatía periférica, respecto a la audición Ibrhim & Colbs, mencionan la hipótesis que el COVID-19 tiene la capacidad de causar un trastorno del espectro de neuropatía auditiva, en el que se evidencia buen funcionamiento de células ciliadas externas y daño en vía auditiva (nervio auditivo) **(Ibrahim, Kai, & Munro, 2020) (L & Wan-Zhu, 2020)** informaron de un solo caso que se presentó con pérdida auditiva bilateral y tinnitus sin más detalles y no está claro si se trataba de un síntoma preexistente. Del mismo modo, **(Mustafa, 2020)** no informaron el tipo o la gravedad de la pérdida auditiva (aunque se ha especulado que una posible causa es una trombosis en el oído interno).

Por otra parte, los tratamientos utilizados para COVID-19 pueden causar daños al sistema auditivo-vestibular. En Europa la prescripción de hidroxicloroquina y cloroquina a casi el 12% de los pacientes con COVID-19 tuvieron eventos adversos conocidos, como tinnitus y pérdida de audición y estos síntomas pueden diagnosticarse erróneamente como causados por COVID-19 **(P., Kasbekar, & & Baguley, 2020)** Se presenta un estudio de caso, de hipoacusia neurosensorial súbita unilateral en una paciente con antecedente de COVID-19. Con uso de metodología cualitativa inductiva, con propósito investigativo exploratorio-explicativo, que conlleva a la creación de hipótesis de la relación entre la alteración del sistema auditivo-vestibular en reciprocidad con el virus Corona-2019 (nCoV-19). La evidencia registrada hasta al momento, informa que 1 de cada 10 adultos con antecedente de COVID-19 reporta cambios en el funcionamiento de sistema auditivo-vestibular **(Munro, Uus, Almufariij, & Chaudhuri, 2020)**, resaltando la importancia en el seguimiento de los pacientes para el fortalecimiento de la hipótesis establecida.

Descripción del Caso.

Se obtiene consentimiento informado por escrito de la participante del estudio. Paciente de 50 años, género femenino, ocupación auxiliar de enfermería de unidad de cuidado intensivo adulto, que, a revisión de historia clínica y anamnesis, niega antecedentes médicos de diabetes, hipertensión, artritis, no refiere antecedentes de trauma craneoencefálico, único antecedente reportado SARSCov2 Positivo en marzo de 2020. Se indagan antecedentes extrínsecos relacionados a pérdida auditiva, paciente niega exposición a ruido. En cuanto antecedentes otológicos niega cirugías realizadas a nivel de oídos, refiere presento infección de oídos una única vez en infancia sin supuración, niega antecedentes audiológicos, sin uso de ayudas auditivas; al momento de estudio no cuenta con valoración audiológica previa, se realiza escala HHIE-S (INVENTARIO DE DISCACIDAD AUDITIVA PARA ADULTOS - en su versión en español), respuestas dadas para antes de su antecedente de COVID 19 positivo, obteniendo interpretación NORMAL, sin probabilidad de deterioro auditivo.

El 22 marzo presenta cuadro clínico de odinofagia, disgeusia, astenia, anosmia y adinamia con diagnóstico inicial de Rinofaringitis aguda, previamente presenta contacto estrecho confirmado de COVID 19. Sigue protocolo de aislamiento establecido por el Ministerio de Salud de Colombia y se realizó el 25 marzo hisopado nasofaríngeo PCR SARS-Cov2 con resultado Positivo, 08 abril Segunda PCR SARSCov2 positiva, 23 abril tercera PCR SARSCov2 positiva y 30 de mayo cuarta PCR SARS-Cov2 Negativa. Durante este tiempo paciente asintomática respiratoria y gastrointestinal, con sintomatología a mediados de Mayo consistente en disgenesia, hiposmia, disminución de agudeza auditiva izquierda, plenitud aural con tinnitus no pulsátil ipsilateral sin otra sintomatología otológica, valoración por el servicio de urgencias al examen físico único hallazgo otoscopia con escaso cerumen izquierdo, manejo inicial con ototópico y analgesia, por la persistencia de la sintomatología paciente es valorada por Otorrinolaringología el 16 Julio, examen otoscópico bilateral conducto externo permeable membrana timpánica íntegra sin ocupación de oído medio, diapasones 512 Hz Rinne Positivo bilateral y weber derecho compatible con hipoacusia neurosensorial por lo que solicita audiológicos, TC de oídos y resonancia magnética por contraste.

Se realiza TC (Ilustración 1) oídos el 23 Julio con técnica de adquisición volumétrica en plano axial con posteriores reconstrucciones en algoritmo de tejido óseo. En las imágenes obtenidas se observa una apropiada neumatización de las mastoides, de la cavidad del oído medio con preservación de la integridad de los contornos óseos de la cadena osicular, así mismo, están conservadas las demás estructuras que conforman las regiones Petro mastoideas. Considerándose, estudio dentro de límites normales.



Ilustración 1. *TC de oídos corte axial ventana ósea TC de oídos corte coronal ventana ósea TC de oídos corte sagital ventana ósea.*

En resultados de Resonancia Magnética de oídos por contraste (Ilustración 2), se observa un estudio sin alteraciones cocleares, ni retrococleares; con hallazgos de conductos auditivos internos amplios, de morfología normal sin alteraciones, cócleas, vestíbulos y conductos semicirculares sin alteraciones, las cisternas de la fosa posterior son normales, en especial las cisternas de los ángulos pontocerebelosos.

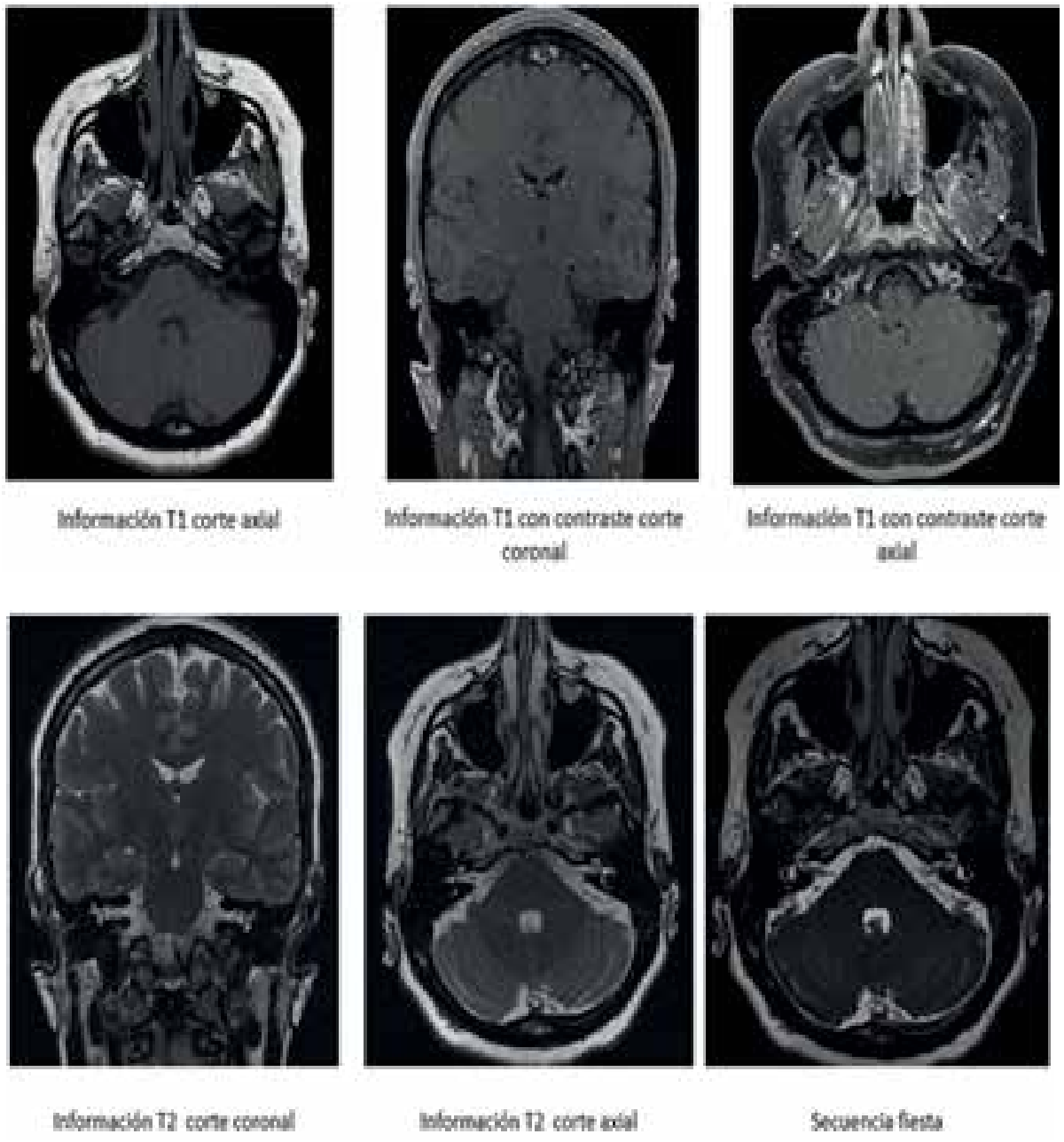

Ilustración 2. *Resonancia Magnética de Oídos por contraste*

Es remitida al área de audiología por el servicio de otorrinolaringología del Hospital Militar Central para toma de exámenes de audiometría y logoaudiometría el 31 de julio de 2020, motivo de consulta "perdida audición de oído izquierdo, acompañado de tinnitus y plenitud aural", a anamnesis niega otalgia, otorrea. En la otoscopia se evidencia conducto auditivo externo permeable, membrana timpánica integra bilateral. A valoración se encuentran resultados de Hipoacusia neurosensorial de grado leve en frecuencias de **250 a 4000 Hz** y grado moderada en frecuencias de **6000 y 8000 Hz**, con discriminación del **100% a 55 dB, SRT: 25 dB; PTA: 27,5 dB** en oído izquierdo; para oído derecho sensibilidad auditiva periférica dentro de parámetros normales en frecuencias de **250 a 6000 Hz** con descenso de grado leve en frecuencia de **8000 Hz**, discriminación del **100% a 40 dB, SRT: 10 dB, PTA: 12,5 dB** (Ilustración 3).

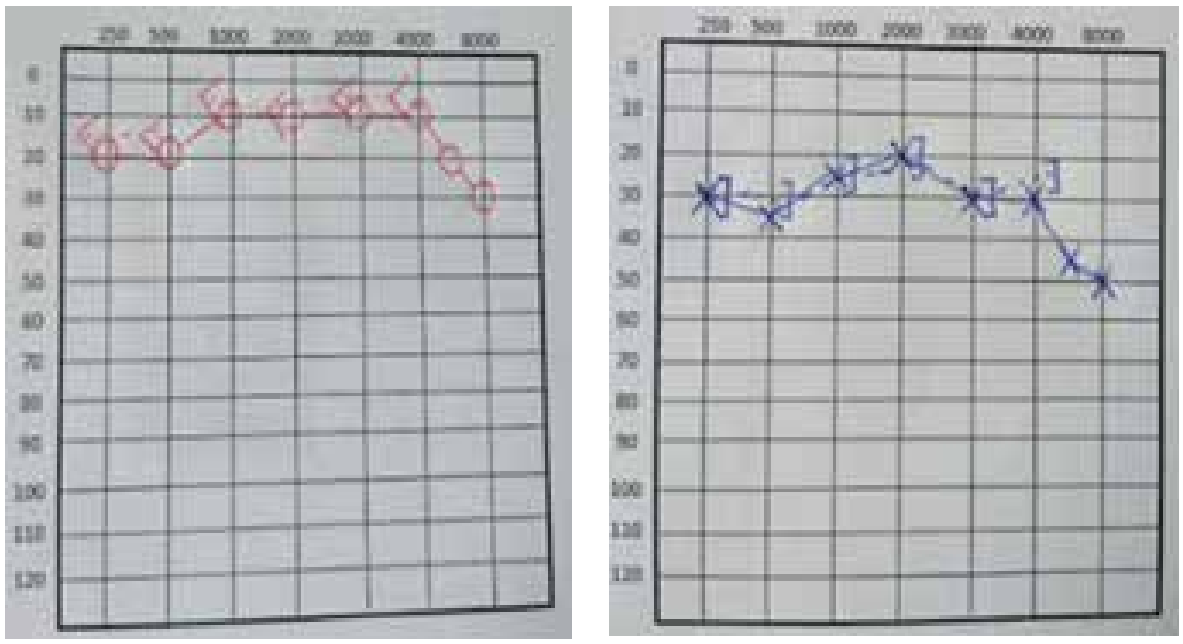

Ilustración 3 *Audiometría, julio 31 de 2020.*

ART 20 (2) pág. 43-52
Areté
ISSN-L: 1657-2513

Por hallazgos encontrados se evalúa con emisiones otoacústicas producto de distorsión (OEAPD), medidas fisiológicas cuantitativas, en protocolo detallado, que evidencian respuestas ausentes en frecuencias **250 – 500 – 3750 a 8000 Hz** en oído izquierdo, y en oído derecho respuestas ausentes en frs de **6750 a 8000 Hz** (Ilustración 4). Estos resultados, revelan la concordancia entre la configuración audiométrica y las OEAPD. En acufenometría la caracterización del tinnitus se establece de tono puro a **20 dB** de intensidad (nivel de sensación) por encima el umbral auditivo, en la frecuencia de **6000 Hz**. Diapasones **512 HZ** Rinne positivo bilateral, weber lateralizado al lado derecho.

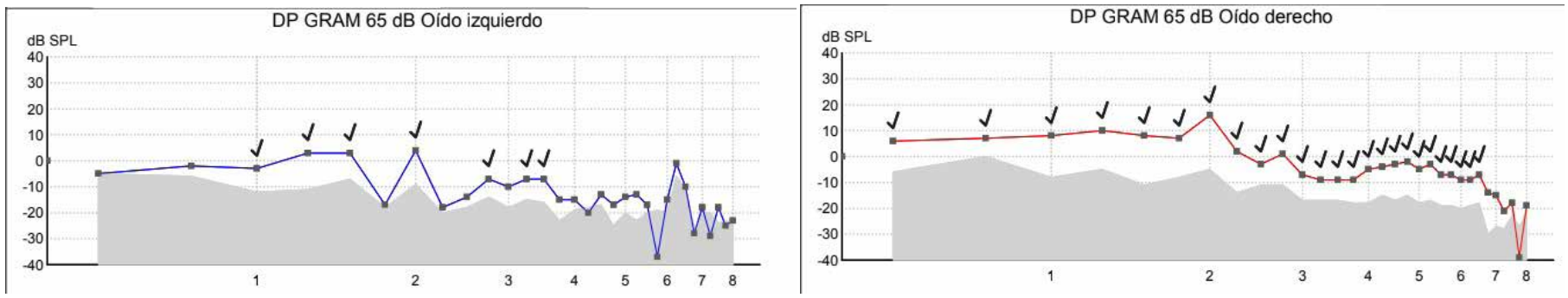

Ilustración 4. *Emisiones otoacústicas producto de distorsión.*

Se mantiene seguimiento por parte del área de audiología, citándola para nueva valoración el 27 de agosto de 2020. Se realiza valoración del sistema vestibular (Ilustración 5, 6, 7 y 8) reportando pruebas oculomotoras y posicionales en parámetros normales, prueba canalicular lateral simétrica, ganancia en parámetros normales en los seis canales semicirculares, sin evidencia de sacadas correctivas, nistagmo espontaneo ausente. Sugerente de funcionalidad normal del sistema vestibular

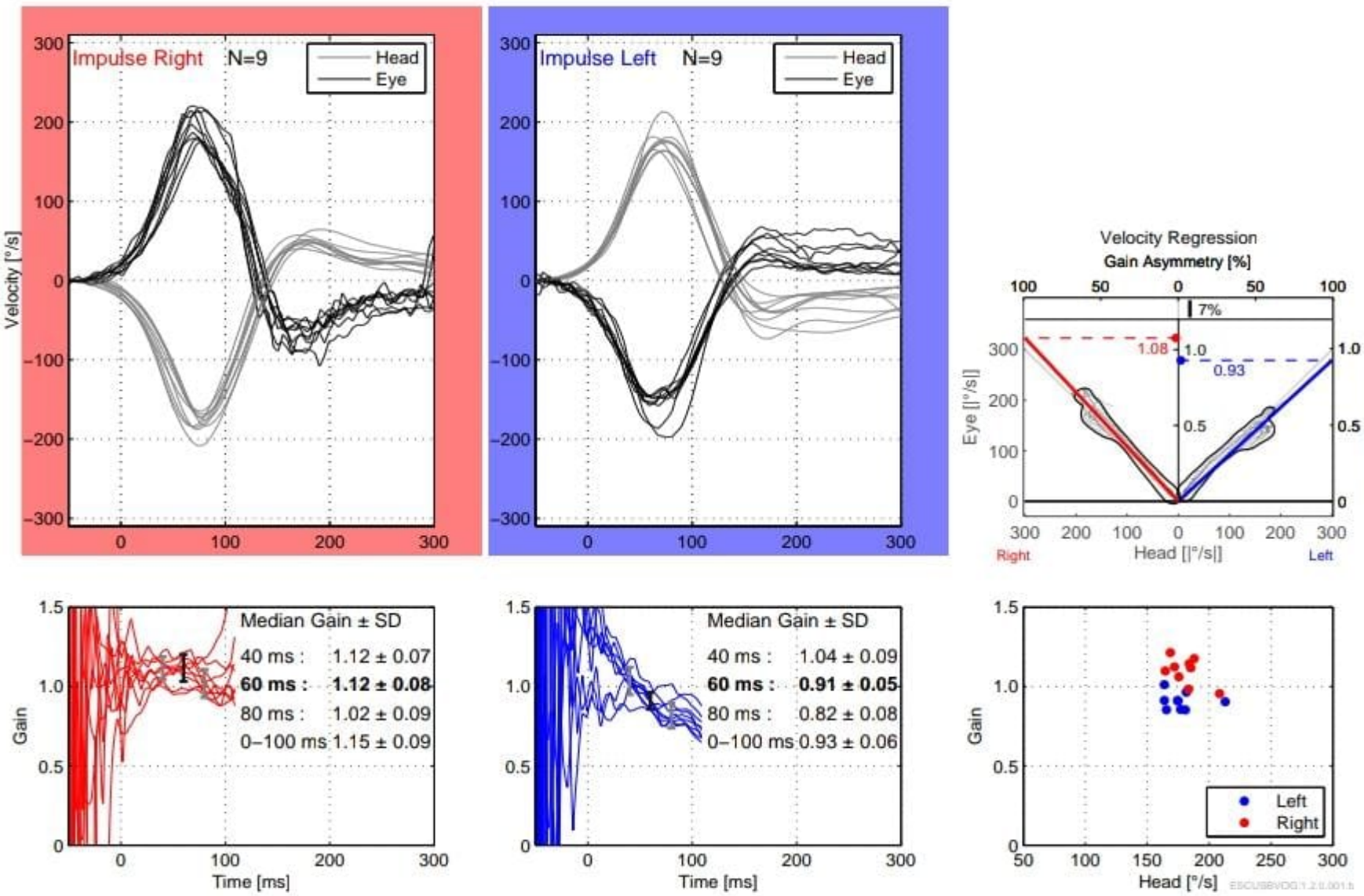

Ilustración 5.*Test Head Impulse*

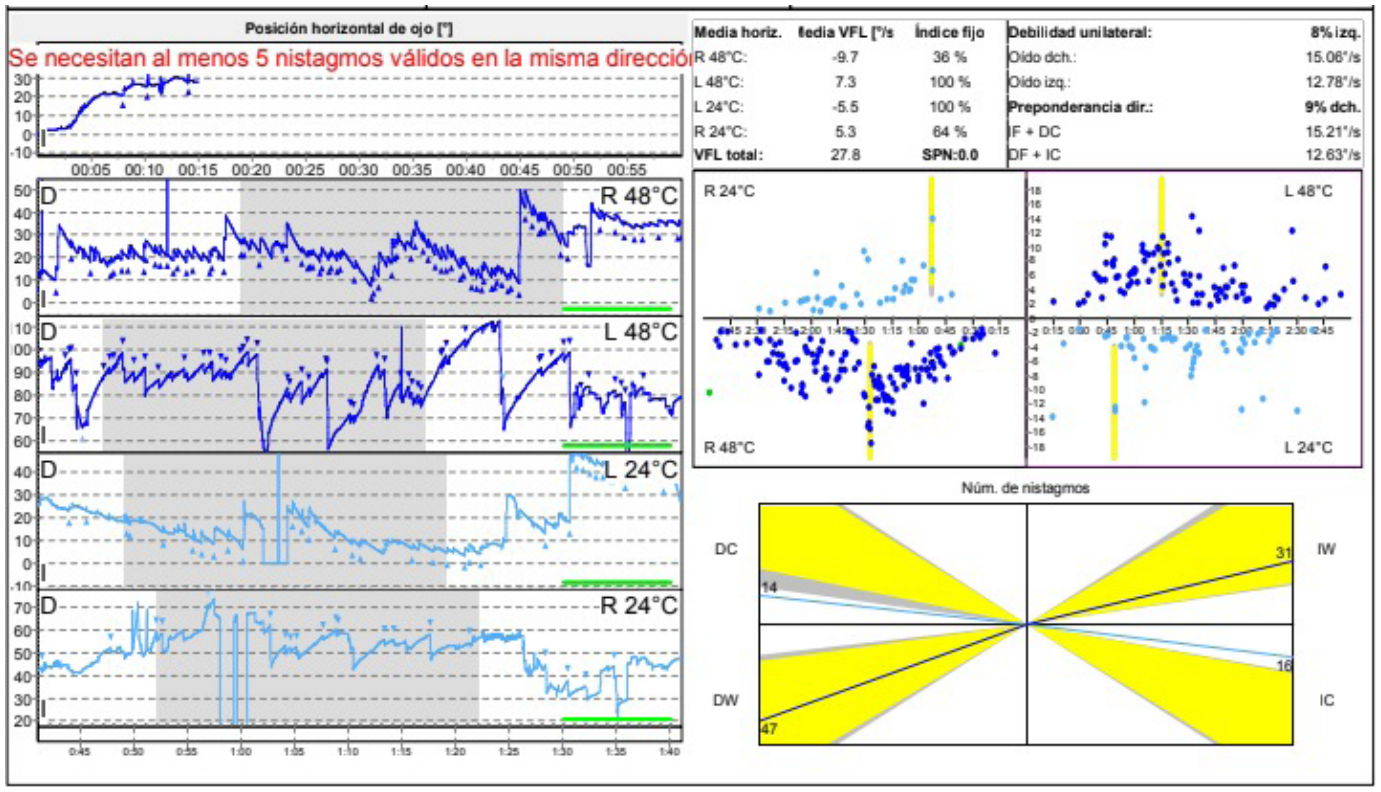

Ilustración 6 .*Pruebas calóricas*

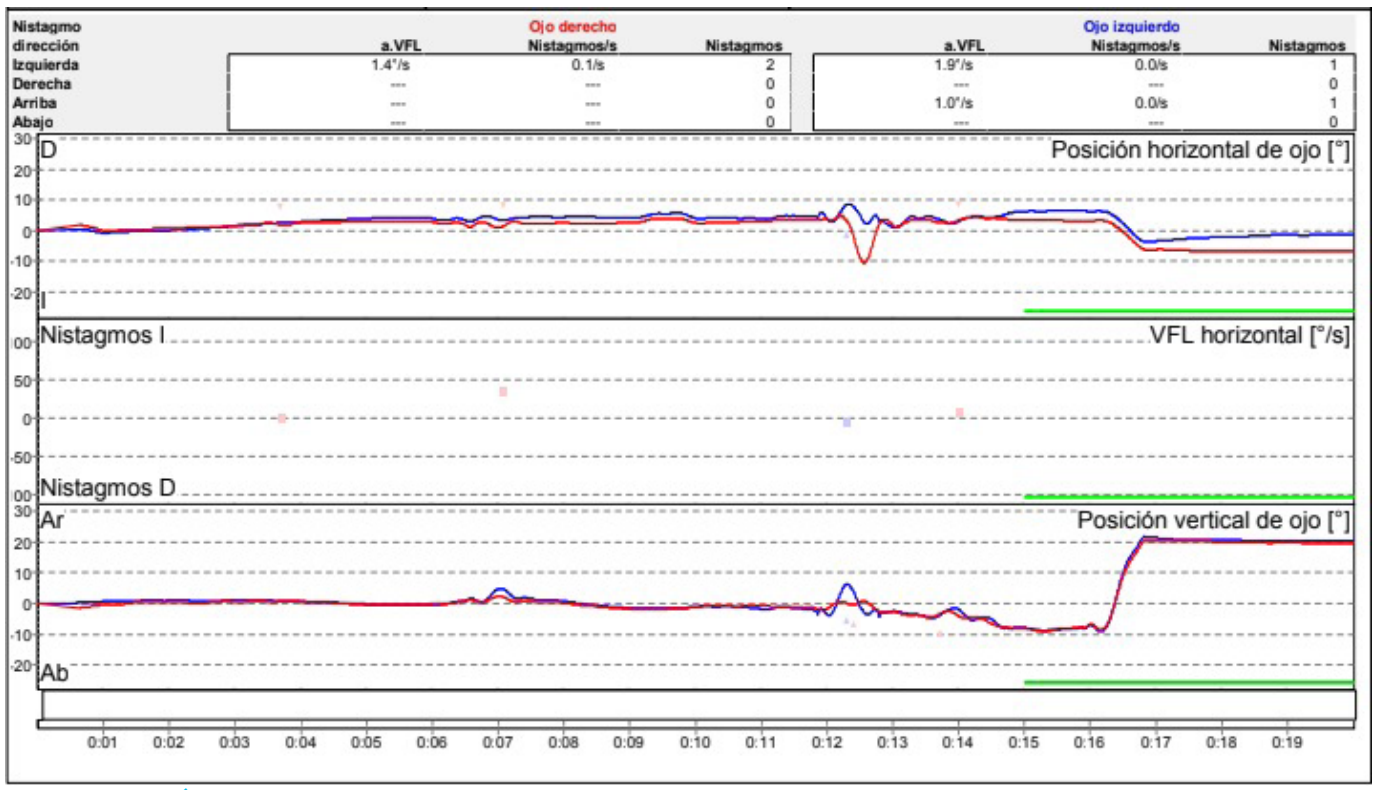

Ilustración 7.*Nistagmo Espontáneo*

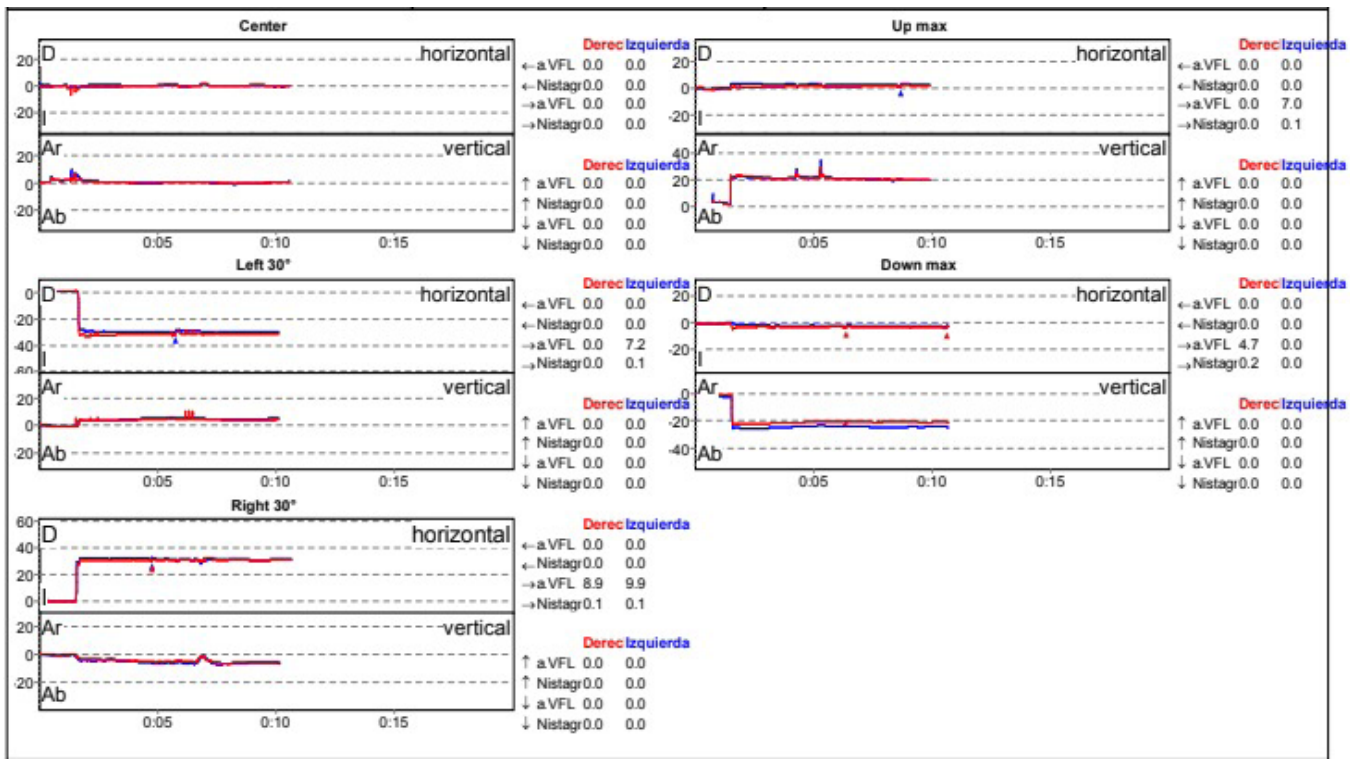

Ilustración 8 *Nistagmo ausente en GAZE*

ART 20 (2) pág. 43-52
Areté
ISSN-L: 1657-2513

En control audiológico, otoscopia normal bilateral. Inmitancia acústica que indica Timpanograma tipo "A" con reflejos ipsilaterales y contralaterales presentes bilateralmente en frecuencias de 500 a 4000 Hz. Microaudiometría automatizada (AMA PTA) de alta frecuencia, de 67 bandas (Ilustración 9), que evidencian correspondencia con audiometría comportamental y OEAPD. Oído derecho audición normal, oído izquierdo Hipoacusia de grado leve en frs **250, 500, 4000 y 8000 Hz**.

Tinnitugrama con software Tinnitusless, para oído izquierdo revela la tinnitus tipo A (tono puro) con equiparación en frecuencia **5588 HZ** de **16 dB** de intensidad, caída en las frecuencias altas (agudas), (Ilustración 10), lo que es equiparable con los resultados obtenidos en la acufenometría, microaudiometría, audiometría y OEAPD.

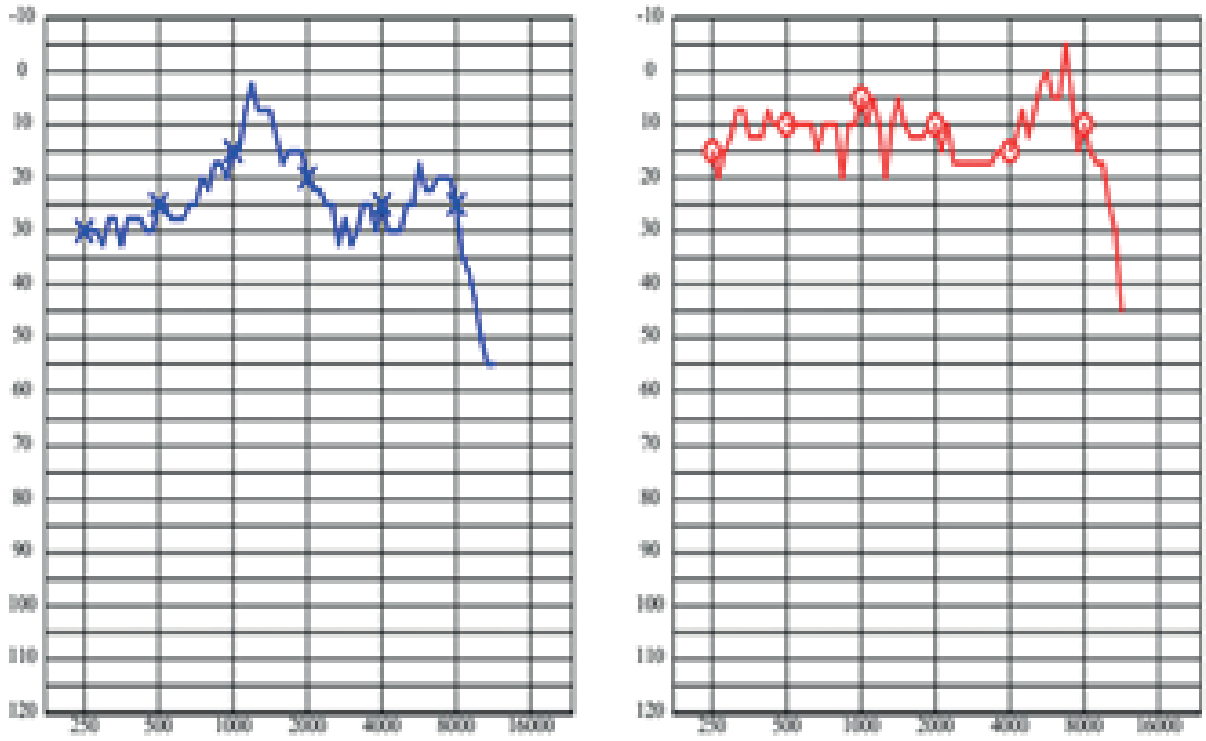

Ilustración 9 *Microaudiometría.*



Ilustración 10. *Tinnitugrama*

Discusión

En este reporte de caso, se evidencio hipoacusia neurosensorial súbita acompañada de tinnitus en oído izquierdo en paciente con diagnóstico de Covid-19 recurrente por un mes, inicialmente con síntomas típicos de tos seca, odinofagia, astenia, adinamia, y neurológicos tales como, cefalea, disgeusia, anosmia y mareo, y asintomática en última prueba PCR SARSCov2 positiva.

La infección viral, puede provocar afectación a nivel de oído interno ocasionando hipoacusia súbita en tres posibles mecanismos descritos por **William, R et al. (1986):** 1. Invasión de la infección viral a cóclea ya sea hacia membrana basilar o hacia los fluidos de perilinfa y endolinfa, y/o nervio; 2. Mediante la reactivación de virus latentes en oído interno; 3. Una infección viral sistémica, generando estrés celular dentro de cóclea **(Chen, Fu, & Zhang, 2019)** Por ello, que infecciones virales ocasionen daños en órgano de Corti, estría vascular, y/o en ganglio espiral, hasta algunos afectando la zona auditiva en tallo cerebral **(Zuñiga, Espinoza, Espinoza, Tamblay, & & Martinez, 2008)** En cuanto al tinnitus, **(Zúñiga, Espinoza, Espinoza, & Tamblay, 2008)** referencian que entre un 25% y 40% de pacientes con síntoma de tinnitus han reportado antecedentes de infección respiratoria alta y otros estudios han encontrado relación de este síntoma asociado a hipoacusia súbita a infección viral.

Aunque, aún es desconocida la actuación del virus SARS-CoV2 en el sistema auditivo, si se ha demostrado como este genera un efecto citopático directo provocando respuestas inflamatorias en nervios **(Karimi-Galougahi, 2020)** Explicado por la característica de la estructura viral de los coronavirus (CoV) del neurotropismo **(L & Wan-Zhu, 2020)** La literatura revisada, ha reportado casos en los que se exhibe pérdida auditiva caracterizada por descenso de umbrales auditivos en las frecuencias más altas, con ausencia de emisiones otoacústicas y de amplitudes disminuidas, estudios sugieren efectos nocivos sobre las células ciliadas en cóclea por infección viral **(Zúñiga, Espinoza, Espinoza, & Tamblay, 2008)** Este daño se evidencia en emisiones otoacústicas producto de distorsión ausentes en rangos de frecuencias altas y bajas de la paciente. En la audiometría y microaudiometría automatizada (AMA PTA) con deflexiones en estas mismas frecuencias, lo cual muestra la patología auditiva y cuya sensibilidad para este examen se estima **98%** **(Bian, 2012)** La caracterización del tinnitus en el tinitugrama como tono puro, intensidad **16dB, 5588HZ** y la acufenometría, intensidad **20dB, 6000 Hz**, indicador del estado real del órgano de corti **(Bian, 2012).** Al existir hipoacusia, se ve reflejado una pérdida de la actividad aferente en cóclea, lo que inducirá una hiperactividad en la vía auditiva hasta núcleos subcorticales centrales auditivos, esto como método de compensación de la actividad reducida desarrollando el tinnitus **(Wimmer, Donoso, Leiva, & Breinbauer, 2019)** Se han descrito en estudios que el oído interno frente a una infección viral puede generar una respuesta inmune innata, que puede instaurar factores como al aumento de producción de especies reactivas de oxígeno **(Chen, Fu, & Zhang, 2019)** o factores que alteren el equilibrio homeostático en células o tejidos dentro de la cóclea **(Merchant & Durand, 2008),** siendo esta respuesta esencial para la protección y resolución de infecciones por parte de las células. Por lo tanto, una recuperación espontanea de la pérdida auditiva puede estar asociada a la activación transitoria de una respuesta inmune coclear, sin que dicha activación sea persistente, ya que podría generar un efecto contrario de pérdida auditiva irreversible **(Chen, Fu, & Zhang, 2019)**

La evidencia registrada hasta el momento en su mayoría han sido investigaciones por estudios de caso con validez interna buena lo que implica una interpretación de estudios que cumplen con los criterios específicos de un buen diseño, que permiten indagar sobre las alteraciones del sistema auditivo vestibular como consecuencia de COVID-19, estas investigaciones clínicas basadas en la evidencia dan paso a fortalecer el pilar en la toma de decisiones para los cuidados de salud, lo nuevo del virus implico inicialmente publicaciones de investigaciones de nivel de evidencia 5, siendo caracterizados por mecanismos basados en el razonamiento, esto ha permitido que a la reunión de estudios de casos se soporte a cambiar el nivel de evidencia a 3, siendo estudios de cohorte, con seguimiento controlado **(Manterola & Asenjo, 2014)** Esto implica generación, aumento y fortalecimiento de la teoría, en procesos de investigaciones cualitativas, que permiten dar reconocimiento a los signos asociados a pérdida auditiva y alteraciones vestibulares inscritos directamente a antecedentes patológicos de COVID-19.

Conclusiones

Del caso expuesto y la literatura revisada se puede deducir que el virus SARSCoV2 puede ocasionar lesiones a nivel del sistema auditivo, generando síntomas como hipoacusia neurosensorial acompañada de tinnitus, que al igual que los otros signos neurológicos puede ir desapareciendo en el transcurso de varias semanas y/o meses hasta llegar a una recuperación total y/o parcial de sensibilidad auditiva.

Definitivamente, se resalta la atención por parte del servicio de otorrinolaringología para reconocimiento de los síntomas. El cross check de pruebas realizadas en la valoración audiológica que ofrece seguridad, confiabilidad y claridad en la evaluación auditiva y permite acceder a un tratamiento oportuno a la paciente.

No hay duda de la importancia que tiene generar nuevas y mayores investigaciones que conlleven a aumentar el conocimiento de las secuelas que deja el virus SARSCoV2 en el sistema auditivo-vestibular en humanos.

Agradecimientos

A la participante del estudio. Al jefe del servicio de otorrinolaringología del Hospital Militar Central, Doctor Ricardo Silva Rueda, por permitir la realización del estudio. A la empresa EARLOGIC por el préstamo de los programas de evaluación microaudiometría automatizada (AMA PTA) de 67 bandas, tinnitusless y por el acompañamiento de especialistas en este estudio.

Conflictos de interés:

Las autoras declaran no presentar ningún conflicto de interés. Este artículo ha sido financiado por las autoras.

Referencias

Abdel Rhman, S; Abdel, Wahid A. (2020). COVID -19 and sudden sensorineural hearing loss, a case report. ***Otolaryngology Case Reports***, 16, 100198. doi: *10.1016/j.xocr.2020.100198.*

Bian, L. (2012) High-resolution Audiometry: An Automated Method for Hearing threshold acquisition with quality control. J***ournal of the American Academy of Audiolgy,*** 36-45 doi: 10.3766/jaaa.23.1

Carod, F. (2020). Complicaciones neurológicas por cornavirus y COVID-19. ***Resvista de neuroslogía/Formación Online***. 70(09): 311-322. DOI: https://doi.org/10.33588/rn.7009.2020179

Chen, X.; Fu, Y.; & Zhang, T. (2019). Role of viral infection in sudden hearing loss. ***The Journal of international medical research***, 47(7), 2865–2872. https://doi.org/10.1177/0300060519847860

Huang, C; Wang, Y; Li, X; Ren, L; Zhao, J; Hu, Y; Et al. (2020). Clinical features of patients infected with 2019 novel coronavirus in Wuhan, China. ***Lancet*** 2020;395 (10223):497–506. https://doi.org/10.1016/s0140-6736(20)30183-5.

Ibrahim, A.; Kai, U. & Kevin, J. (2020) Does coronavirus affect the audio-vestibular system? A rapid systematic ***review, International Journal of Audiology***, 59:7, 487-491, DOI: 10.1080/14992027.2020.1776406

Karimi, M.; Naeini, A.; Raad, N. et al. (2020). Vertigo and hearing loss during the COVID-19 pandemic - is there an association? ***Acta Otorhinolaryngol Ital*** 2020 Jun 10 [Online ahead of print]. https://doi. org/10.14639/0392-100X-N0820

Kılıc, O., Kalcıoglu, M., Cag, Y., Tuysuz, O., Pektas, E., Caskurlu, H., & Cetın, F. (2020). Could sudden sensorineural hearing loss be the sole manifestation of COVID-19? An investigation into SARS-COV-2 in the etiology of sudden sensorineural hearing loss. ***International Journal of Infectious Diseases***. doi:10.1016/j.ijid.2020.06.023

Manterola, C; Asenjo, C & Otzen, T. (2014). Jerarquización de la evidencia. Niveles de evidencia y grados de recomendación de uso actual. ***Revista Chilena Infectol***; 31 (6): 705 – 718. https://scielo.conicyt.cl/pdf/rci/v31n6/art11.pdf

Menini, C.; Valdes, M.; Freydin, S.; Ganesh, J.; Moustafa, A. Visconti, T. Spector. (2020). "Loss of Smell and Taste in Combination with Other Symptoms is a Strong Predictor of COVID-19 Infection." ***medRxiv*** doi:10.1101/2020.04.05.20048421.

Merchant, S.; Durand, M. & Adams, J. (2008). Sudden deafness: is it viral?. ORL; ***journal for oto-rhino-laryngology and its related specialties,*** 70(1), 52–62. https://doi.org/10.1159/00011104

Munro, K; Uus, K; Almufarrij, I; Chaudhuri, N & Yioe, V. (2020) Persistent self-reported changes in hearing and tinnitus in post-hospitalisation COVID-19 cases, ***International Journal of Audiology***, DOI: 10.1080/14992027.2020.1798519

Mustafa, M. (2020). "Audiological Profile of Asymptomatic Covid-19 PCR-Positive Cases." ***American Journal of Otolaryngology*** 102483. doi:10.1016/j.amjoto.2020.102483

Organización Mundial de la Salud. (2020, septiembre). B***rote de enfermedad por coronavirus*** (COVID-19). https://www.who.int/es/emergencies/diseases/novel-coronavirus-2019

Prayuenyong P.; Kasbekar, A.; & Baguley, D. (2020) Clinical Implications of Chloroquine and Hydroxychloroquine Ototoxicity for COVID-19 Treatment: A Mini-Review. Front. ***Public Health*** 8:252. doi: 10.3389/fpubh.2020.00252

Wimmer, J; Donoso, R; Leiva, A; Breinbauer, H & Délano, P. (2019). Tinnitus: Una patología cerebral. ***Revista de otorrinolaringología y cirugía de cabeza y cuello***, 79: 125-136. https://scielo.conicyt.cl/pdf/orl/v79n1/0718-4816-orl-79-01-0125.pdf

Zúñiga, P.; Espinoza, J.; Espinoza, C.; Tamblay, N. & Martínez, C. (2008). Hipoacusia súbita: Experiencia de un año. ***Revista de otorrinolaringología y cirugía de cabeza y cuello***, 68(3), 255-262. https://dx.doi.org/10.4067/S0718-48162008000400005